1906

Stanford University Library NOV 16 1906

Bildung einer Granulationsgeschwulst um einen eingedrungenen Fremdkörper.

Inaugural-Dissertation

zur

Erlangung der Doktorwürde in der gesamten Medizin

der

hohen medizinischen Fakultät

der

Kgl. bayr. Friedrich-Alexanders-Universität Erlangen

vorgelegt von

Franz Wehninck,

approb. Arzt

aus Barlo (Westfalen).

Bocholt.

Druck von J. & A. Temming.

1906.

05

Bildung
einer Granulationsgeschwulst
um einen eingedrungenen Fremdkörper.

Inaugural-Dissertation

zur

Erlangung der Doktorwürde in der gesamten Medizin

der

hohen medizinischen Fakultät

der

Kgl. bayr. Friedrich-Alexanders-Universität Erlangen

vorgelegt von

Franz Wehninck,

approb. Arzt

aus Barlo (Westfalen).

Bocholt.

Druck von J. & A. Temming.

1906.

Gedruckt mit Zustimmung der hohen medizinischen Fakultät zu Erlangen.

Dekan: Herr Hofrat Prof. Dr. Öller.

Referent: Herr Prof. Dr. Hauser.

Tag der mündlichen Prüfung: 27. Januar 1906.

Dem Andenken seiner teuren Eltern

in Liebe und Verehrung

gewidmet

vom Verfasser.

Digitized by the Internet Archive
in 2026

https://archive.org/details/IA40153716_0157

Wir können verschiedene Arten von Fremdkörpern unterscheiden. Zunächst kennen wir solche, die im Innern unseres Körpers selbst gebildet werden. Dazu gehören die verschiedenen Konkrementbildungen, z. B. die Gallensteine, Nierensteine, Kotsteine und andere. Sodann können Fremdkörper aus der Aussenwelt auf dem Wege einer normalen Öffnung in den Körper gelangen. Eine dritte Art endlich kann nach vorheriger Continuitätstrennung der äusseren Haut in die Gewebe eindringen. In diese Kategorie gehören vor allen die Holzsplitter, Knochensplitter, Dornen, ferner Glas- und Metallsplitter sowie die Geschosse. Alle diese geben nicht selten Veranlassung zu chirurgischen Eingriffen. Während es jedoch dem Chirurgen darauf ankommt, die durch einen Fremdkörper gestörte Funktion wieder herzustellen, ist es in pathologischer Hinsicht von grossem Interesse, die Vorgänge zu betrachten, in welcher Weise das von einem der genannten Fremdkörper betroffene Gewebe reagiert. Von den mannigfachen Arten von Fremdkörpern sollen hier hauptsächlich jene der letztgenannten Kategorie Erwähnung finden.

Welches sind nun die Folgeerscheinungen, die bei Fremdkörpern, welche durch die äussere Haut in den Organismus gelangen, eintreten können? Wir wollen uns hier nicht damit befassen, dass es durch Zerreissung

grosser Gefässe zu mehr oder minder profusen Blutungen kommen kann. Es soll nur kurz erörtert werden, welches Schicksal einerseits der in lädiertes Gewebe eingeschlossene Fremdkörper, anderseits das lädierte Gewebe selbst erleidet.

Unser Organismus besitzt in grossem Masse die Fähigkeit, getrennte Gewebsteile wieder zu vereinigen und entstandene Defekte mit neuem Gewebe wieder auszufüllen. Ist derselbe nun in einem seiner Teile durch eine eingedrungene Schädlichkeit beeinträchtigt, so treten alsbald Erscheinungen auf, welche als die ersten, die Heilung einleitenden Vorgänge aufzufassen sind. Am einfachsten liegen die Verhältnisse in jenen Fällen, wo chemisch reine, nicht infizierte, auch nicht chemisch reizende Fremdkörper vorliegen.

Es ist eine unzweifelhafte Tatsache, dass es Fremdkörper gibt, die sich absolut indifferent verhalten und ohne jegliche Beeinträchtigung der trophischen und funktionellen Verhältnisse im Gewebe verharren können. So geraten in die Lunge mit der eingeatmeten Luft auch deren staubförmige Verunreinigungen, und zwar um so mehr, je unreiner die Luft ist, welche das betreffende Individuum einzuatmen gezwungen ist. Geringe Mengen solcher Staub- und Kohlenpartikelchen, wie sie jeder Mensch einatmet, können vollkommen reizlos in das Lungengewebe aufgenommen werden, wie die an Maurern und Heizern vorgenommenen Obduktionen oft genug beweisen. Ein grosser Teil des eingeatmeten Staubes wird schon in den Luftwegen zurückgehalten, kommt also gar nicht in das Lungenparenchym; ein anderer Teil wird aus der Lunge rasch wieder fortgeschafft, entweder expektoriert oder direkt von den Lymphdrüsen aufgenommen und den Lymphfollikeln resp. den Bronchialdrüsen zugeführt und dort abgelagert. Letztere finden sich daher

besonders bei den älteren Individuen, mehr oder minder stark pigmentiert.

Auch Alveolarepithelien und weisse Blutkörperchen nehmen mit Vorliebe solche Staubteilchen auf, und so gelangen die letzteren teils in die Lymphbahnen, teils mit dem Sputum nach aussen. Anders ist es, wenn grosse Mengen von korpuskulären Elementen dauernd eingeatmet werden, so dass der Organismus dieselben nicht so schnell fortschaffen kann. Es treten dann interstitielle Entzündungsprozesse auf. Die Staubablagerung führt zu einer Verdickung und Pigmentierung der interlobulären Septa oder es bilden sich im interstitiellen Gewebe bis hanfkorngrosse Knoten von derber Konsistenz. Diese sogenannten Pneumonokoniosen in ihrer verschiedenen Art bieten dann wegen des chronisch entzündeten Zustandes des Lungenwebes ein günstiges Feld für den Tuberkelbacillus, wie auch erfahrungsgemäss bei solchen Kranken eine erhöhte Disposition für die Lungentuberkulose besteht.

Zahlreich sind die Versuche, welche von verschiedenen Forschern über die Einwirkung sowohl steriler, als nicht steriler Fremdkörper auf den Organismus angestellt worden sind. So gelang es Leber, kleine Stückchen von Golddraht in die vordere Augenkammer und den Glaskörper von Tieren einzuheilen, ohne dass ihr längeres Verbleiben eine entzündliche Reaktion hervorgerufen hätte. Marchand und auf dessen Veranlassung Hammerl experimentierten mit Schwammstückchen, in Alkohol gehärteter menschlicher Lunge, ferner mit Kork und Hollundermarkstücken. Roberto Binaghi kommt nach seinen vielfachen Experimenten betreff der sterilen Fremdkörper zu dem Resultat, dass dieselben vom 5.—7. Tage an bis zu einer unbestimmten Zeit von einem neugebildeten Gewebe eingekapselt werden und

so, isoliert, für den Gesamtorganismus unschädlich bleiben.

Dieser völlig reizlose Aufenthalt eines Fremdkörpers im Organismus knüpft sich an verschiedene Bedingungen. Zunächst darf derselbe nicht so gross sein, dass er auf das ihn umgebende Gewebe durch Druck eine mechanische Schädigung ausübt. Ferner ist erforderlich, dass der Fremdkörper auch chemisch sich völlig indifferent gegen seine Umgebung verhält. Die Hauptsache jedoch ist und bleibt, dass er steril ist, d. h. dass ihm bei seiner Einwanderung ins Gewebe keine entzündung- und zersetzungerregenden Stoffe, also keine pathogenen Keime anhaften, oder solche mit ihm zugleich von der Körperoberfläche eingedrungen sind. Entspricht ein Fremdkörper allen diesen Anforderungen, so kann er völlig reaktionslos einheilen.

Binaghi hat nach seinen Versuchen, welche er mit 20 Tieren anstellte, denen er insgesamt 90 teils sterile, teils nicht sterile Fremdkörper einimpfte, folgende Resultate festgestellt:

Die anatomisch-pathologischen Veränderungen, welche in den tierischen Geweben durch Einführung steriler Fremdkörper hervorgerufen werden in einer zwischen 12—24 Stunden und 3—5 Tagen schwankenden Zeitperiode, erscheinen im allgemeinen wie diejenigen, welche infolge entzündlicher Prozesse entstehen, die durch rein mechanische oder chemische Wirkung mit Ausschluss parasitärer Einschlüsse hervorgerufen werden. Die auftretenden Erscheinungen können, im ganzen genommen, angesehen werden als eine Reaktion von Seiten der Gewebe und des Organismus gegen abnorme Reize. Das Gefässelement ist das erste, welches reagiert und die in ihm enthaltenen beweglichen Zellen, welche dazu bestimmt sind, das Individuum

gegen jedweden von aussen kommenden Angriff zu verteidigen, strömen überall und immerdar herbei, wo die störende Einwirkung Platz greift. Die Leukozyten und von selbst beweglichen Zellen der Gewebe begeben sich nach dem Fremdkörper hin, isolieren ihn und kapseln ihn ein, um ihn unschädlich zu machen. Diese Tendenz der Leukozyten ist mehr oder weniger lebhaft, die Zahl derselben mehr oder minder gross, je nachdem die chemotaktische Wirkung mehr oder weniger ausgesprochen ist, mit welcher der Fremdkörper ausgestattet ist. Es folgt dann die Reaktion von Seiten der anatomischen Elemente der verletzten Gewebe selbst, Gefässwucherung, Hypertrophie und Hyperplasie des Gewebes, physiologisch-pathologische Reparation der vom Fremdkörper hervorgerufenen Alterationen. So werden also nach und nach die sterilen Fremdkörper eingekapselt von einem neugebildeten Gewebe und bleiben somit isoliert und unschädlich für den Organismus.

Es gilt dieses für die soliden, nicht durchdringbaren Fremdkörper, d. h. für solche, die nicht von den Leukozyten durchsetzt werden können. Diejenigen Fremdkörper, welche sich wegen ihrer physikalischen Beschaffenheit von Leukozyten, serösen Strömen, von organischen Flüssigkeiten durchdringen lassen, haben die Neigung, in dem Gewebe, in welches sie eingeführt sind, einzuheilen. Dieses ist der Fall bei porösen Fremdkörpern. Zunächst findet eine Einwanderung leukozytärer Elemente in die Lücken derselben statt, an welche sich eine solche junger Bindegewebszellen anschliesst. Also der Fremdkörper wird vom Bindegewebe durchwachsen und in einem den Organismus nicht weiter irritierendem Zustande eingeheilt.

Es möge nun noch kurz das Schicksal der an die gefährdete Stelle gesandten Leukozyten, sowie das

Auftreten der sogenannten Fremdkörper-Riesenzellen bei der Einheilung von Fremdkörpern Erwähnung finden. Das weitere Schicksal der aus den erweiterten Gefässen in die Umgebung ausgewanderten Leukozyten hängt im wesentlichen ab von der Art der vorhandenen Schädlichkeit selbst. Sicher ist, dass ein Teil derselben der Degeneration und dem Absterben anheimfällt, während ein anderer Teil in die Blut- und Lymphbahnen zurückgelangt. Ein grosser Teil der Pathologen war bis vor einigen Jahren besonders auf Grund der scheinbar unzweideutigen Versuche von E. Ziegler der Ansicht, dass ein grosser Teil der in den Entzündungsherd eingewanderten Leukozyten sich durch Umwandlung in Bindegewebszellen an dem Aufbau des sogenannten Granulationsgewebes und späteren Narbengewebes beteiligte; indes ist diese Ansicht durch die neueren Untersuchungen über die Einheilung von Fremdkörpern (Marchand), sowie durch andere Arbeiten über den Verlauf des Entzündungsvorganges und über die Organisation des Thrombus für den Warmblüter wenigstens widerlegt worden. Auf Grund dieser Arbeiten ist Ziegler zu der gleichen Ansicht gekommen. Auch war eine gewisse Verschiedenheit des Verhaltens der farblosen Blutkörperchen beim Warm- und Kaltblüter nicht undenkbar. Ganz besonders mit Rücksicht auf die von Arnold und Metschnikoff noch in neuerer Zeit vertretene Ansicht, dass bei den Amphibien die ausgewanderten Leukozyten einer fortschreitenden Metamorphose, ja sogar einer Umwandlung in bleibende Elemente des Granulations- und Bindegewebes sowie in vielkernige Riesenzellen fähig seien, hat Hammerl auf Anregung von Marchand eine Reihe von Versuchen zur Lösung dieser Frage angestellt. Als Versuchstiere benutzte Hammerl Frösche, ferner Triton palustris, indem er kleine Fremdkörper, Schwämmchen und kleine

Glasröhrchen anfangs in den Rückenmarkslymphsack einschob und die einwandernden Zellen in frischem Zustande untersuchte. Als ein geeignetes Verfahren erwies es sich, den Fremdkörper in die Bauchhöhle einzuführen, weil es sich voraussehen liess, dass hier die Einwanderung der Zellen rascher und ausgiebiger erfolgen würde. Am Schluss seiner zahlreichen Versuche spricht Hammerl die Ansicht aus, dass die im Innern des Fremdkörpers erscheinenden Spindelzellen nicht umgewandelte Leukozyten, sondern junge Zellen des fixen Gewebes sind. Es gilt offenbar bei der Neubildung des jungen Bindegewebes für den Kaltblüter dasselbe Gesetz, welches Marchand bei seinen Versuchen über die Einheilung für den Warmblüter nachgewiesen hat, dass nämlich die jungen Bindegewebszellen ausschliesslich vom präexistierenden Gewebe abstammen.

Bei dem Heilungsprozesse findet man, oft in erheblicher Anzahl, grosse Elemente, welche das Volumen der übrigen Zellen übertreffen, die Fremdkörper-Riesenzellen. Diese legen sich den fremden Massen an resp. nehmen sie, wenn sie klein genug sind, in sich auf. Über die Herkunft dieser Riesenzellen gibt es mehrere Ansichten. Hammerl kommt auf Grund seiner Untersuchungen zu der Ansicht, dass sich dieselben zusammensetzen aus Elementen des fixen Gewebes, wobei eine etwaige Beteiligung der Endothelzellen nicht ausgeschlossen werden kann, und nicht aus den Leukozyten.

Es ist leicht zu verstehen, dass, welches auch das Geschick der sterilen Fremdkörper sein möge, die Schwere der von ihnen herbeigeführten anatomisch-pathologischen Veränderungen auch variiert nach der Empfindlichkeit und Reaktionsfähigkeit des Gewebes oder Organes, auf welche die Einwirkung stattfindet.

So sind die anatomischen Alterationen im Gehirn viel schwerer, als die im Unterhautzellgewebe, den Muskeln, den Knochen etc. hervorgerufenen.

Wie wir also gesehen haben, führt bei einem sterilen Fremdkörper die entzündliche Reaktion der demselben benachbarten Gewebe zur Einheilung und bindegewebigen Abkapselung des Fremdkörpers. Steht jedoch ein nicht steriler Fremdkörper in Frage, so kommt es nicht zu einer primären Einheilung. Die pathogenen Mikroorganismen finden an dem lädierten Gewebe einen ausgezeichneten Nährboden und führen sehr bald zu einer ihrer Wirkungsweise entsprechenden pathologischen Gewebsveränderung. Tritt demnach eine eitrige Entzündung der Gewebe auf, so ist eine primäre Einheilung unmöglich geworden. Es erfolgt entweder eine akute, schwere Eiterung, welche solange zu bestehen pflegt, bis der störende Fremdkörper spontan oder künstlich aus dem Organismus entfernt wird, worauf die Heilung der Wunde durch Granulationsbildung erfolgt, oder die akute Eiterung tritt nicht so offen zu Tage. Es entsteht vielmehr ein chronisch entzündlicher Prozess, welcher mit mächtiger Bindegewebswucherung einherzugehen pflegt. Diese Proliferation des umgebenden Gewebes bei der Einkapselung des Fremdkörpers kann eine so intensive sein, dass ein förmlicher Tumor entsteht, der mitunter für eine echte Neubildung gehalten wird, während es sich tatsächlich nur um einen eingekapselten Fremdkörper handelt.

Bevor ich nun dazu übergehe, den mir zur Verfügung gestellten Fall näher zu beschreiben, möge es mir gestattet sein, einige von den in der Literatur bekannten Fällen, die mir besonders bemerkenswert zu sein schienen, zu behandeln, indem auch bei diesen es sich, analog dem zum Schluss zu veröffentlichenden

Fall, um Bildung von Granulationsgeschwülsten handelt, als deren Ursache eingedrungene Fremdkörper zu betrachten sind. Aus dem pathologisch-anatomischen Institut der Universität Zürich wurde von Branchli im Jahre 1897 ein Fall veröffentlicht, bei welchem es sich um eine Granulationsgeschwulst handelt, die durch einen eingedrungenen Glassplitter hervorgerufen war. Im Juli 1896 wurde von Dr. Brunner ein junges Mädchen wegen einer vermeintlichen Geschwulst in den Weichteilen des Vorderarmes operiert. Zu seiner Überraschung bemerkte der Arzt beim Aufschneiden der Geschwulst in derselben einen etwa 1 cm langen Glassplitter, um den herum sich eine Lage von Granulationsgewebe gebildet hatte. In diesem Granulationsgewebe lag der Glassplitter lose eingebettet, so dass er sich leicht herausziehen ließ. Es blieb dann eine spaltförmige Höhle zurück, deren Innenfläche nicht glatt, sondern ringsum von kleineren und grösseren, polypös vorspringenden Wülstchen uneben war. Beim Auseinanderbiegen dieser Wülstchen zeigte sich, dass sie mit einer halsförmigen Einschnürung dem umgebenden Bindegewebe aufsassen, dass sie aber auch vielfach mittels der dünnen Stiele miteinander zusammenhingen, so dass kleine, baumförmig verzweigte Gebilde vorhanden waren. Die Polypchen waren etwa von der Grösse eines Hanfkornes bis zu der einer halben kleinen Erbse. Die Oberfläche aller Polypen war glatt, auf vielen aber fanden sich gelblich weisse, trübe Flecken.

Der mikroskopische Befund der kleinen polypösen Gebilde liess in verschiedenen Punkten Ähnlichkeit erkennen mit Gebilden, die sich infolge tuberkulöser Entzündung in Schleimbeuteln und Sehnenscheiden entwickeln, und denen die Reiskörperchen ihre Entstehung verdanken. Einmal teilten sie mit jenen die

polypöse Gestalt. Ferner bestanden beide aus einem jugendlichen, gefässreichen Bindegewebe, das dem Granulationsgewebe sehr nahe steht. Endlich war für beide das Vorkommen fibrinoider Substanz charakteristisch. Dagegen war die Entstehungsursache in den zwei Fällen eine verschiedene. Denn, während die Reiskörperchenbildung durch Tuberkelbazillen veranlasst werden soll, bot im obigen Falle ein Glassplitter Veranlassung zu diesen eigenartigen Wucherungen.

M. Castet (Paris) berichtet in der Revue de Chirurgie über zwei Fälle von Pseudotumorenbildung um Fremdkörper. Der erste Fall betrifft einen jungen Mann von 17 Jahren, welcher sich mit einer kleinen Geschwulst über der linken Kniescheibe vorstellte. Es wurde eine fibröse Verdickung des Schleimbeutels diagnostiziert und die Exstirpation gemacht. Bei der Sektion der Geschwulst fand man einen Dorn in dem fibrösen Gewebe eingeschlossen. Auf Befragen gab nun der Patient an, dass er vor 2 Jahren auf eine Dornhecke gefallen sei, und dass von dieser Zeit an die Geschwulst sich nach und nach entwickelt habe.

Die zweite Beobachtung Castet's betrifft ein junges Mädchen, welches auf der Vorderseite des Unterarmes eine Geschwulst zeigte, die sich langsam entwickelt hatte. Die Diagnose schwankte zwischen Sarkom und Fibrom. Eines Tages bemerkte die Patientin in der Schule einen schwarzen Punkt auf der Höhe der Geschwulst; es war dies ein Dorn, den die Lehrerin mit einer Stecknadel herauszog. Seitdem ging die Geschwulst rasch zurück.

In derselben Abhandlung werden von dem Autor noch folgende Fälle kurz erwähnt: M. Schwaz exstirpierte eine Geschwulst am linken Bein, welche schmerzhaft war. Es handelte sich um eine Nadelspitze, die in eine kalkige Hülle eingeschlossen war. Routier

entfernte eine Geschwulst am Finger, in deren Mitte sich ein Stück Austernschale fand.

Dr. Wiemann in Wilhelmshafen beschreibt zwei Fälle, die er am dortigen Werftkrankenhause zu beobachten Gelegenheit hatte. Es handelt sich um Epidermoide mit Einschluss von Fremdkörpern. Im ersten Falle sass die Neubildung am 4. Finger der rechten Hand, und zwar an der Volarseite des ersten Gliedes. Sie wurde von dem Patienten auf das Eindringen eines Holzsplitters vor $^3/_4$ Jahren zurückgeführt, von welchem er allerdings annahm, dass er beseitigt worden sei. Sechs Wochen nach der Verletzung habe er zuerst eine Anschwellung bemerkt, welche sich langsam zu ihrer jetzigen Grösse, der einer Haselnuss etwa, entwickelte. Schmerzen bestanden nicht, nur naturgemäss eine erhebliche Störung der Gebrauchsfähigkeit der Hand, weshalb der Mann die Entfernung der Geschwulst wünschte. Bei der Untersuchung zeigte die Haut, ausser einer geringen Verdünnung infolge der Dehnung, normales Aussehen. Die Geschwulst selbst hatte Haselnussgrösse, fühlte sich weich, leicht fluktuierend an, war gegen ihre Unterlage frei verschieblich, gegen die Haut jedoch nicht; sie war auf ihrer Höhe fest mit derselben verwachsen. Die Verbindung war hier so fest, dass bei dem Versuch, den Tumor stumpf von der Haut abzulösen, was ringsumher ohne Schwierigkeit gelungen war, die Kapsel einriss und sich etwas weisslicher Brei entleerte. Beim Aufschneiden der Geschwulst zeigte sich mitten in dem Brei ein spitzer, 1 mm langer schwärzlicher Splitter, der anfangs für einen Metallsplitter gehalten, später jedoch bei der Unfallverhandlung als Dorn erkannt wurde.

In dem anderen Falle sass die Geschwulst in der rechten Hohlhand, etwa in der Verlängerung des

inneren Zeigefingerrandes, nahe dem Daumenballen. Ihre Entstehung wurde von dem Träger derselben mit einer vor ungefähr 5 Monaten erlittenen Quetschung der Hand in Verbindung gebracht. Ein Mitarbeiter hatte ihn aus Versehen auf die Hand geschlagen. Die Geschwulst hatte hier die Grösse und Form etwa einer grossen Erbse und fühlte sich ziemlich derb an. Auch hier war eine feste Verbindung mit der kaum gewölbten Haut nachzuweisen. Druck auf die Geschwulst löste heftige Schmerzen aus, die nach dem Zeigefinger hin ausstrahlen sollten, jedenfalls infolge eines Druckes auf einen der diesen Finger versorgenden Nervenzweige. Obschon der Mann von einem eingedrungenen Fremdkörper nichts wissen wollte, wurde doch eine Photographie der Hand mittels Röntgenstrahlen aufgenommen. Diese ergab an der Geschwulststelle ein ovales, etwa 4—5 mm langes Metallteilchen, bezügl. den Schatten desselben. Jedenfalls lag auch dieser Metallsplitter in der Geschwulst selbst. Wann derselbe eingedrungen war, in welcher Zeit sich hier die Geschwulst entwickelt hatte, liess sich nicht ermitteln. Jedenfalls hatte die oben erwähnte Quetschung das Wachstum der Geschwulst noch beschleunigt.

Einen sehr interessanten Fall veröffentlicht Silbermark in der deutschen Zeitschrift für Chirurgie vom Jahre 1902. Es handelt sich um eine 58jährige Frau, welche sich wegen einer Zungengeschwulst operieren lassen wollte. Dieselbe war Arbeiterin in einer Wollfabrik, woselbst ihr das Aufspulen der fertig gestellten, also bereits apprettierten Wolle in Strähne oblag. Das von ihr zu behandelnde Material war von fester und derber Beschaffenheit. Die Frau war in ihrem Leben bis auf ihr jetziges Leiden noch nie erkrankt gewesen. Anzeichen einer tuberkulösen

erblichen Belastung waren nicht aufzufinden. Auch hatte sie niemals Gelegenheit, mit den Sekreten anderer Tuberkulöser in Berührung zu kommen. Lues wurde durchaus geleugnet. Die jetzige Affektion begann vor 9 Jahren. Damals spürte die Patientin ein kleines, etwa hirsekorngrosses, über das Niveau der Zunge vorspringendes Knötchen auf deren Oberfläche. Dasselbe war der Angabe nach ganz rot und anfangs schmerzlos. Nach kurzer Zeit begann dasselbe sich unter zunehmender Schmerzhaftigkeit an der Kuppe gelb zu färben, wurde grösser und platzte schliesslich spontan, wobei sich ein Tropfen einer dicken, gelben Flüssigkeit entleerte. Als dann die Patientin mit dem Finger von der Seite her drückte, kam nur reines Blut aus der Öffnung. Nach wenigen Tagen war das Geschwürchen verheilt. Das nunmehr persistierende Knötchen machte der Patientin keine Beschwerden mehr und vergrösserte sich auch nicht. Sechs Wochen vor ihrer Vorstellung etwa stellten sich an derselben Seite, angeblich ohne besondere Ursache, tobende Schmerzen ein, und in kurzer Zeit war das kleine Knötchen bis auf Haselnussgrösse gewachsen. Die Grösse der Geschwulst, sowie die Schmerzen hinderten nunmehr die Patientin so sehr am Essen und Sprechen, dass sie sich entschloss, sich behufs Operation in Spitalspflege zu begeben. Die äussere Untersuchung ergab, abgesehen von einer Wanderniere, keinen abnormen Befund. Bei vorgestreckter Zunge sah man etwa 2 cm von der Spitze entfernt in der Oberfläche der linken Zungenhälfte eine etwa haselnussgrosse Anschwellung, über welche das Epithel keinerlei Unebenheiten und keinen Defekt zeigte. Der Tumor war von derber Konsistenz, wenig druckschmerzhaft, zeigte nirgends eine weichere oder fluktuierende Stelle und ragte etwa 5 mm über

das Zungenniveau hervor. Die Umgebung des Tumors hatte normale Organweichheit, nirgends war Infiltration zu konstatieren, ferner nirgends regionäre, oder sonstige Drüsenschwellung.

Differentialdiagnostisch kamen nun in Betracht von den gutartigen Tumoren: Cystoid, Fibrom, Lipom, ferner Aktinomycose, Gumma oder Tuberkulose, event. Struma aberrans, von den bösartigen hauptsächlich das Sarcom. Doch wurde schliesslich die Geschwulst nach Erwägung sämtlicher für die genannten Neubildungen in Betracht kommender diagnostischer Momente, als ein Fibroid angesprochen. Wenn im Anfange an eine Tuberkulose in Tumorform gedacht werden konnte, so musste auch diese Diagnose angesichts der Anamnese, des Originalbefundes im Verein mit der Derbheit des Knotens bei dieser Grösse ohne Ulceration oder Erweichung fallen gelassen werden. Dagegen blieb die Diagnose „Fibroid" bestehen, zumal diese auch nach der Exstirpation durch den makroskopischen Befund der Durchschnittsfläche gekräftigt erschien.

Bei der mikroskopischen Untersuchung ergab sich jedoch ein derartiges Bild, dass die Diagnose „Fibroid" wieder fallen musste. Dafür sah dieses Bild auf den ersten Blick einer echten Tuberkulose zu ähnlich, als dass man nicht an eine solche denken musste. Gegen diese jedoch sprachen vor allem die vollkommene Intaktheit der Muskulatur; die tiefer sitzenden Knötchen waren nur im interfibrillären Bindegewebe eingelagert und hatten durch ihre Grösse wohl die einzelnen Muskelbündel auseinandergedrängt, nirgends aber die Muskulatur selbst angegriffen. Endlich waren in keinem der kleinen Knötchen wie auch in den schon makroskopisch sichtbaren Conglomeratknoten irgendwelche Zeichen käsigen Zerfalles sichtbar. Dagegen

fanden sich in den Geweben durch die grösste Anzahl der Schnitte hindurch Einlagerungen, welche auf Grund des Ausfalles verschiedener Untersuchungsmethoden als Haargebilde angesehen werden mussten. Angesichts dieser Tatsachen musste die vorliegende Affektion als eine Fremdkörpertuberkulose, hervorgerufen durch das Eindringen jener vorhin erwähnten Fremdkörper, gedeutet werden.

Der Fall könnte demnach auf folgende Weise erklärt werden: Vor 3 Jahren war auf irgend eine Weise eine Läsion der Zunge gesetzt worden. Durch eingedrungene, septische Stoffe oder durch chemische Reize war es zu einer entzündlichen Infiltration mit oberflächlicher Einschmelzung gekommen. Nach Ablauf der Eiterung hatten sich hyperplastische Regenerationsvorgänge eingestellt, als deren Ausdruck das persistierende Knötchen aufzufassen ist. Dieses, über das Zungenniveau hervorragende Knötchen bot nun naturgemäss einen prädisponierenden Angriffspunkt für Fremdkörper. In dasselbe drangen wahrscheinlich die Härchen in dem letzten Jahre ein, sei es, dass sie von der Frau mit unreinen Fingern eingebracht wurden, oder dass sie sonst auf irgend eine Weise, z. B. beim Essen hineingelangt sind. Auf den Reiz hin reagierte nun das Gewebe mit Eliminationsbestrebungen, als welche die Tuberkelbildung im Gewebe um jeden Fremdkörper herum aufzufassen ist.

Als Analogie mit dem vorhin beschriebenen Fall kann man vielleicht eine Affektion an der Conjunctiva und Iris heranziehen, wie sie von den Ophtalmologen (Saemisch, Hanke, Nikolai, Laudon) unter dem Namen Conjunctivitis tuberosa beschrieben wurde. Auch dieses Krankheitsbild wurde anfangs mit der echten Tuberkulose verwechselt, seiner makroskopischen

Ähnlichkeit wegen. Erst durch genaue Untersuchung wurde nachgewiesen, dass sich die Knötchen um Fremdkörper herum entwickelt hatten, die in die Augenhäute gelangt waren und als die leicht brechlichen Staubhärchen der Bombyx- und Gastropacharaupen erkannt wurden.

Ferner gehört ein von Spitzer publizierter Fall hierher, bei dem als Ursache einer Geschwulstbildung am Fussrücken gleichfalls eingedrungene Raupenhaare, und zwar von Bombyx Rubi konstatiert werden konnten. Auch hier wurde der Tumor bis zur mikroskopischen Untersuchung als ein Fungus der Sehnenscheiden angesehen.

Auché und Chavannaz berichten über eine bei einer Frau beobachteten Botryomycose, eine Krankheit, welche dem Pferde eigentümlich, immerhin beim Menschen nicht häufig ist und deshalb Beachtung verdient.

Eine Frau hatte am Daumenballen eine Warze, die sie durch Ätzen mit Chlorzinklösung zu entfernen versuchte; sie machte einige Nadelstiche in die Warze und liess mittels eines Strohhalms das Ätzmittel hineinträufeln. Infolge dieser Behandlung schwoll die Warze an und verwandelte sich in einen, etwa haselnussgrossen, runden, roten, sehr schmerzhaften Tumor.

Dieser wurde exstirpiert und erwies sich im wesentlichen als aus zellreichem, von Capillaren durchzogenem Gewebe bestehend.

Ein Streptococcus und Staphylococcus aureus wurden in Kulturen aus dem Tumor nachgewiesen. Jener erwies sich, in Bouillonkultur einem Kaninchen in die Ohren gespritzt, als nicht virulent, hatte also offenbar keine pathogene Bedeutung. Der Staphy-

lococcus aureus dagegen führte unter denselben Bedingungen den Tod der Tiere herbei.

Ein spezifischer Bazillus wurde nicht gefunden. Verfasser vermuten demnach, dass der Staphylococcus in diesem Falle die Ursache gewesen, und dass er mittels des Strohhalms in die Wunde gelangt ist. Der Coccus scheint also, wie Verfasser annehmen, durch seine Vegetation auf dem pflanzlichen Nährboden botryogene Eigenschaften angenommen zu haben.

Auch zurückgebliebene aseptische Verbandstoffreste sind imstande, mechanischerweise eine Irritation hervorzurufen, welche aber als „aseptisch" von keiner eliminierenden Eiterung begleitet ist. Gade erwähnt zwei Fälle, die er selbst zu beobachten Gelegenheit hatte.

Ein 17jähriges Mädchen hatte mehrere Jahre hindurch an einer Schwellung im unteren Ende der Tibia gelitten. Es bildete sich hier eine eiternde Fistelöffnung. Diese wurde aufgemeisselt und gerade über dem Malleolus eine, wie mit tuberkulösen Granulationen ausgefüllte Höhle gefunden, welche ausgeschabt und gereinigt wurde. Die Wunde verschloss sich sehr schnell. Das Bein selbst aber blieb noch nach mehreren Monaten geschwollen und empfindlich; die Regeneration der Epidermis war ausserdem mangelhaft; es wurde deshalb eine neue Operation gemacht. Die Beinhöhle zeigte sich jetzt mit zähelastischen, schwartenähnlichen Bindegewebsmassen ausgefüllt, deren Aussehen den Verdacht auf Lues erweckte. Das ganze Bild der mikroskopischen Untersuchung erinnerte zwar ein wenig an Tuberkulose, doch konnten weder eigentliche Tuberkeln, noch die bei der Tuberkulose gewöhnlichen Degenerationsphänomene gefunden werden, wie auch die auf Tuberkelbazillen sehr genau ausgeführte Untersuchung resultat-

los verlief. Dagegen kamen durch das ganze Gewebe wie in den peripheren Partieen eine wechselnde Anzahl von dicken, hellen, klaren Fäserchen zum Vorschein, welche in allen Richtungen das Gewebe durchsetzten und sich mit aller Bestimmtheit als Baumwollfasern erkennen liessen. Meistenteils waren sie von Leukozyten scheidenartig umgeben. Die Riesenzellen lagen öfters in unmittelbarem Kontakt mit den Fasern, dieselben ganz umklammernd, und man bekam den Eindruck, als ob dieselben gerade durch die Einwirkung der Fasern auf das Gewebe hervorgerufen seien.

Weiterhin berichtet Gade von einer 19jährigen, bis dahin sonst ganz gesunden Frau, welcher ein erbsengrosser Tumor an der Mundschleimhaut, grade in der Übergangsfalte am Oberkiefer exstirpiert wurde. Die mikroskopische Untersuchung wurde damals nicht vorgenommen. Schon einen Monat später wurden sowohl die Patientin als der Arzt von einem neuen Tumor, welcher sich an derselben Stelle schnell entwickelte, beängstigt. Der neue Tumor, etwas grösser als der erste, wurde gleichfalls exstirpiert; derselbe war eigentümlich gelblich und hatte ein homogenes, ziemlich succulentes Aussehen, was, mit dem schnellen Wachstum zusammengehalten, den Verdacht auf Sarcom erweckte.

Gegen diese Diagnose sprach auch wieder auf das bestimmteste die mikroskopische Untersuchung. Auch hier fanden sich in einem dichten Zellenhaufen zahlreiche Baumwollfasern in allen Richtungen der Länge und Quere nach zerstreut. Leukozyten und Riesenzellen zeigten ähnliches Verhalten, wie im vorigen Falle. Nur zeigte hier der entzündliche Prozess eine gewisse aggressive Tendenz, indem die Leukozyten in verschiedenen Richtungen zwischen den benach-

barten Muskelfasern sich hinaus drängten, wodurch diese ihr normales Aussehen verloren und zackige Conturen zeigten.

In beiden Fällen haben wir es also zu tun mit einer fortschreitenden, subakuten Entzündung mit Bildung von Riesenzellen, ohne Zweifel hervorgerufen durch das Vorhandensein von Baumwollfasern. Dass diese bei der ersten Operation in die Wunde hineingebracht worden sind, dürfte wohl keinem Zweifel unterliegen.

Im Anschluss an diese aus der Literatur bekannten Fälle, möge es mir gestattet sein, über einen Fall zu berichten, der mir durch die Güte des Herrn Prof. Dr. Hauser überlassen wurde.*)

Herr Dr. Riedel in Rothenburg hat uns in äusserst dankenswerter Weise die folgenden klinischen Notizen zur Verfügung gestellt: Er wurde am 23. Januar 1902 von einem im allgemeinen vollkommen gesunden, sehr kräftig entwickelten, 38 Jahre alten Bauernsohn wegen einer Geschwulst in der rechten Hohlhand konsultiert, welche etwa enteneigross zwischen den Beugesehnen des Daumens und Zeigefingers sich offenbar sehr tief bis auf den Knochen hinein erstreckte. Daumen und Zeigefinger waren pelzig und konnten nur wenig gebeugt werden. Die Geschwulst war fast nicht verschieblich, war von fester, derber Beschaffenheit, sehr wenig druckempfindlich; die bedeckende Haut war nicht direkt mit derselben verwachsen. Zeichen irgendwelcher Entzündung waren keine vorhanden.

*) Herr Privatdozent Dr. Merkel hat schon an anderer Stelle (Lubarsch-Ostertag's Ergebnisse: IX. Jahrgang, II. Abt. 1905, im Kapitel: Über entzündliche und infektiöse Neubildung und pathologische Organisation, S. 346) auf diesen Fall kurz hingewiesen.

Patient gab an, die Geschwulst sei seit $^1/_4$ Jahr allmählich gewachsen, und er glaube, sie käme daher, dass er sich bei der Heuernte an der Hand verletzt habe. So könne er die Hand zur Arbeit fast gar nicht gebrauchen und er wolle daher sich die Geschwulst entfernen lassen. Die Diagnose wurde auf Fibrom gestellt.

Operation am 28. Jan. 02.

Entfernung der allenthalben verwachsenen, sich bis auf die Metacarpalknochen erstreckenden harten Geschwulst in Chloroformnarkose, wobei die Beugesehnen, welche auf die Seite gedrängt waren, intakt blieben, wenn auch die Sehnenscheiden eröffnet wurden. Naht — Handschiene — Verband.

Beim Aufschneiden der sehr derben, fast harten Geschwulst nach der Operation fand sich nun genau im Zentrum derselben, inmitten eines kleinen Eiterherdes eingebettet, eine abgebrochene Dornspitze.

Die Wundheilung erfolgte p. pr. Doch blieb offenbar infolge Durchtrennung einer vom Tumor umwachsenen Medianus-Abzweigung der Zeigefinger gefühllos. Späterhin bildete sich im oberen Bereich der Operationswunde ein Neurom, welches anhaltend Beschwerden verursachte und deshalb am 19. Dez. 1904 exstirpiert wurde. Hiervon abgesehen, trat völlige Ausheilung des ursprünglichen Krankheitsprozesses ein. Es restierte lediglich die Operationsnarbe.

Über den, dem pathologischen Institut Erlangen zugesandten Tumor schrieb Herr Prof. Dr. Hauser unterm 12. Juli 1902: „Der um den Dorn gebildete Tumor stellt nichts als eine ganz exzessive, mächtige, entzündliche Bindegewebsneubildung dar, welche nur durch den Fremdkörper veranlasst sein konnte. Ein Gewächs liegt nicht vor.“

Der Patient erhob darauf Anspruch auf Rentenentschädigung seitens der Land- und Forstwirtschaftlichen Berufsgenossenschaft Ansbach, jedoch mit der Angabe, dass er bereits im Juni 1900 bei der Heuernte einen Stich mit einer Heugabel in die rechte Hand bekommen habe, wofür er Zeugen vorbringen könne, da er deshalb auch einen Arzt konsultiert hatte. Dr. Riedel schrieb deshalb am 22. Juni 1902 auf Anfragen der Berufsgenossenschaft: „Es kann allerdings ganz gut sein, dass das Eindringen der Dornspitze mit einem Gabelstich verwechselt wurde, und es kann ganz gut der Fall sein, dass diese Dornspitze längere Zeit liegen blieb, ohne jene später eingetretene mächtige Gewebsneubildung hervorzurufen, welche selbst, zumal nach dem Gutachten des Herrn Prof. Hauser, Erlangen, ganz zweifellos einzig und allein jene Dornspitze zu ihrer Ursache hatte."

Das daraufhin seitens der Berufsgenossenschaft vom Herrn Prof. Hauser eingeholte Gutachten vom 1. Juli 1902 lautete folgendermassen:

„Am 23. Mai d. J. wurde dem Institut von Herrn Dr. Riedel in Rothenburg eine etwa taubeneigrosse, oval geformte, derbe, von Fettgewebe umgebene Geschwulst zugeschickt, welche nach brieflicher Mitteilung in der Gegend des Daumenballens der rechten Hand gesessen hatte und auf operativem Wege entfernt worden war. Die Geschwulst, welche der Sammlung des hiesigen pathologischen Institutes einverleibt ist, besteht aus äusserst derbem Narbengewebe, im Innern befinden sich 2 kleine Eiterherdchen, welche von einer schmalen Zone weichen, mit Eiter erfüllten Granulationsgewebes umgeben sind. In dem einen dieser Herdchen steckt ein dunkelbraunes, beiläufig $^3/_4$ cm langes und 1 mm dickes dornähnliches Gebilde, welches sich auch bei der mikroskopischen

Untersuchung als aus Holzgewebe bestehend erweist. Die mikroskopische Untersuchung der Geschwulst selbst zeigt, dass dieselbe ausschliesslich aus entzündlich neugebildeten Narbengewebe besteht.

Was nun zunächst die Frage betrifft, ob die Entstehung der beschriebenen Neubildung auf das Eindringen des in ihr aufgefundenen Fremdkörpers zurückzuführen ist, so ist diese Frage mit Entschiedenheit zu bejahen. Derartige in die Weichteile eingedrungene Fremdkörper können wohl auch ohne wesentliche Störungen einheilen; sind sie aber verunreinigt, oder werden beim Eindringen von der verunreinigten Hautoberfläche aus Schmutzteilchen und Bakterien in die Wunde mit eingeführt, so kommt es zu akuten schweren Eiterungen, oder aber zu chronisch entzündlichen Prozessen, welche mit mächtiger Bindegewebswucherung verbunden sein können, während die eitrige Entzündung mehr in den Hintergrund tritt.

Es kann daher keinem Zweifel unterliegen, dass es sich in dem vorliegenden Falle um eine durch den eingedrungenen Fremdkörper veranlasste chronische Abscessbildung mit Entwicklung einer mächtigen bindegewebigen Kapsel handelt.

Von besonderer Wichtigkeit ist nun die weitere Frage, ob es möglich ist, dass der aufgefundene Fremdkörper bereits im Juni 1900 in die Hand eingedrungen ist, die Entstehung der entzündlichen Geschwulst aber erst im September 1901 in auffälliger Weise sich bemerkbar machte.

Auch diese Frage ist entschieden zu bejahen. Denn es besteht die Möglichkeit, dass nach Ablauf der ersten akuten entzündlichen Reizung eine relative Heilung erfolgte und der Fremdkörper durch eine

mässige bindegewebige Wucherung, welche wegen ihres geringen Umfanges noch nicht den Eindruck einer Geschwulst zu machen brauchte, eingekapselt wurde. Es ist aber eine bekannte Tatsache, dass derartige eingeheilte Fremdkörper auch einen chronischen Entzündungsreiz unterhalten können, welcher sehr langsam und ganz allmählich erst zu einer stärkeren und massigeren entzündlichen Gewebswucherung führt. Ferner kann ein solcher chronisch entzündlicher Prozess jederzeit wieder eine akute Steigerung erfahren, wenn etwa eine mechanische Gewalteinwirkung, wie sie in diesem Fall durch Verrichtung der üblichen Arbeit sehr leicht vorkommen konnte, die den Fremdkörper einschliessende Stelle trifft.

Es lässt sich daher die Möglichkeit, dass der in der Geschwulst aufgefundene Fremdkörper bereits im Sommer 1900 in die Hand eingedrungen ist, die Geschwulst selbst aber erst vom Herbst 1901 an sich in auffälliger Weise entwickelte, durchaus nicht in Abrede stellen.

Endlich ist noch des scheinbaren Widerspruchs zu gedenken, welcher darin besteht, dass der Patient aussagte, er habe an der Stelle der Geschwulst eine Stichverletzung durch eine Heugabel erlitten, während doch tatsächlich in der Geschwulst ein Dorn gefunden wurde.

Dieser Widerspruch ist nach meiner Meinung durchaus belanglos. Denn einmal ist, wie Herr Dr. Riedel bereits bemerkt hat, sehr wohl möglich, dass K. die bei dem Eindringen des Dornes verursachte Schmerzempfindung und die dabei erzeugte Wunde auf eine Verletzung mit der Gabel zurückführte, ausserdem aber lässt sich die Möglichkeit kaum bestreiten, dass mit der eindringenden Gabelzinke der Fremdkörper in die Hand eingeführt wurde.“

Dieser Fall K. hat mit den in der Literatur bekannten Fällen in verschiedener Beziehung Ähnlichkeit. Auch bei diesen war, wie wir gesehen haben, ein eingedrungener Fremdhörper die Ursache einer Granulationsgeschwulst. Bei K. hatte eine Dornspitze die Veranlassung gegeben zu einer mächtigen entzündlichen Bindegewebsentwicklung. Wie bei K., haben wir es in fast allen Fällen zu tun mit Tumoren von langsamem Wachstum, von derber, fester Beschaffenheit, teils druckempfindlich, teils schmerzlos, so dass, blos makroskopisch betrachtet, vielfach die Diagnose auf eine echte Neubildung, meist Fibrom oder Fibroid gestellt wurde.

Wenn wir nun einen kurzen Rückblick über die mitgeteilten Fälle werfen, so finden wir, dass es gar nicht sehr selten ist, dass durch Einwirkung von Fremdkörpern und um diese herum sich bindegewebige Wucherungen gebildet haben, die insofern auch von klinischer Bedeutung sind, als sie leicht für echte Neubildungen angesehen werden können. Darum wird es notwendig sein, diese Möglichkeit bei der Diagnostik in Betracht zu ziehen. Diagnostische Irrtümer liegen, wie es vorstehende Ausführungen zeigen, zu nahe, als dass nicht bei ungenauer diagnostischer Überlegung und blosser makroskopischer Betrachtung operative Eingriffe vorgenommen werden könnten, welche die Indikation weit überschreiten. Aber auch infolge zurückgebliebener Verbandstoffe entstandene Recidive können, weil die von solchen aseptischen Verbandstoffen ausgehenden Reize von keiner eliminierenden Eiterung begleitet sind, als maligne oder wenigstens verdächtige Neubildungen gelten, wenn die mikroskopische Untersuchung ausbleibt; auch können sie aus diesem Grunde leicht eine Quelle der Unruhe und Beängstigung für Arzt und Patienten bilden.

Endlich, und nicht zum geringsten Teile, verdienen auch diese Fälle noch in der Hinsicht Beachtung, als es sich häufig um Unfälle handelt, wie sie im landwirtschaftlichen oder auch in anderem Betriebe vorkommen. Grade in unserer Zeit, wo auch der praktische Arzt oft in die Gelegenheit kommt, derartige Fälle begutachten zu müssen, erscheint es von grosser Wichtigkeit, darauf hinzuweisen, dass in die Körpergewebe eingedrungene Fremdkörper, z. B. Holzsplitter, Dornen, Glas- und Metallsplitter Folgeerscheinungen in Form von Granulationsgeschwülsten hervorzurufen imstande sind, welche sehr wohl mit dem erlittenen Unfall in Beziehung gebracht werden können. Selbst wenn die Geschwulst auch erst längere Zeit nach der erlittenen Verletzung auftritt, so lässt sich dieselbe doch noch hiermit in Verbindung bringen, einerseits, weil eingeheilte Fremdkörper, wie es die angeführten Fälle zeigen, einen chronischen Entzündungsreiz unterhalten können, der allmählich zur bindegewebigen Wucherung führt, anderseits aber auch, weil ein solcher chronisch-entzündlicher Prozess infolge beständigen Druckes auf den Sitz des betreffenden Fremdkörpers oder infolge einer akuten momentanen Quetschung eine akute Steigerung erfahren kann.

* * *
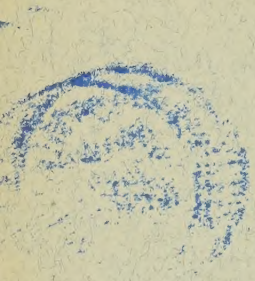
Zum Schlusse sei es mir gestattet, meinem hochverehrten Lehrer, dem Herrn Prof. Dr. Hauser, für die gütige Überlassung dieses Themas, sowie für die Übernahme des Referats, ferner dem Herrn Privatdozenten Dr. Merkel für die liebenswürdige Unterstützung bei der Arbeit meinen verbindlichsten Dank auszusprechen.